



Aide-mémoire Imagerie médicale (révision décembre 2022)

CONSULTATION DES RÉSULTATS D'IMAGERIE

Affichage des résultats dans la zone de sélection du Visualiseur

Seuls les examens complétés sont affichés par **date**, du plus récent au plus ancien.

Sont également affichés dans le libellé :

- les codes de **modalité**
- le code de **regroupement de l'examen**
- la description de l'**examen**
- le code de **statut de l'examen**

Note : Les examens des laboratoires d'imagerie médicale (secteur privé) seront disponibles ultérieurement.

Liste détaillée des résultats d'imagerie (vue prédéfinie du Visualiseur)

La liste détaillée des résultats d'imagerie offre une vue d'ensemble des renseignements d'imagerie de l'utilisateur.

Au passage du curseur sur un code de regroupement ou de statut, la description du code s'affiche. De même, la liste complète, lorsqu'elle contient plus de deux codes de modalité, s'affiche au passage du curseur.

Hyperliens

- Consulter** Affiche les images ou le rapport selon la colonne
Vérifier Donne accès à la requête numérisée lorsqu'il y en a une

STATUTS

Code	Statut	Description
C	Complété	Examen complété, images disponibles
P	Préliminaire	Rapport transcrit, mais non signé
F	Final	Rapport signé
M	Modifié	Rapport amendé (les rapports précédents restent accessibles)

IMPRESSION

Seuls les rapports et la liste d'examens sont imprimables.


Impression d'un rapport

- 1) Cliquez sur le bouton 

- 2)  Cliquez sur l'icône

Impression de la liste d'examens

- 1) Cliquez sur le lien **Version pour impression** en bas à gauche de la section

- 2)  Cliquez sur l'icône

ZONE D’AFFICHAGE DES RENSEIGNEMENTS CLINIQUES DU VISUALISEUR (VUE PRÉDÉFINIE)

- (1) Un clic sur un résultat de statut **Préliminaire**, **Final** ou **Modifié** affiche le rapport dans la zone d’affichage du Visualiseur.
- (2) Le détail de cet examen apparaît dans la partie supérieure de l’affichage.
- (3) Un clic sur un résultat avec un statut **Complété** affiche uniquement le détail de l’examen.

Documents cliniques

Critères et filtres
 Résultat Dernière année
 Affichage Catégorie Tri Date

Vue 1
 Vue 2
 Vue 3
 Profils de laboratoire (18)
 Résultats d'imagerie (1)
 2016/02/01 KO, SR

Résultat d'imagerie (US SPINE)

Examen
 Lieu de l'examen CHUM
 Téléphone (514) 890-8000
 Prescrit par BACTERIE, Eric
 No. permis d'exercice 726250
 Date de l'examen 2016/02/01 12:00
 Statut Final
 Modalité KO, SR
 Région anatomique Colonne

Consulter images
 Consulter requête
 Imprimer rapport
 Historique rapports

Rapport d'imagerie
 Examen effectué le 04/04/2016 à 10:30

Renseignements cliniques: homme de 48 ans, NSTEMI antérieur. PCI sur l'IVA. Circonflexe et coronaire droite occluses. Sont-elles viables?
 Tomographie cardiaque d'émissions par positrons au FDG

Une étude de perfusion myocardique en mode SPECT avec correction d'atténuation par TDM faible dose suite à l'injection de 99mTc-Tetrofosmin a été obtenue préalablement, avec synchronisation au rythme cardiaque. Par la suite, 1 heure après l'administration par os de 75 g de Glucose, élevant le glycémie de 6,1 à 10,2 mmol/L, le patient a reçu une injection de 359 de FDG, suivie d'une injection de 2 unités d'insuline Humulin R par voie intra-veineuse. Les glycémies ont été mesurées à 8,9, 8,8, 8,5 et 7,4 mmol/L à 15, 30, 45 et 60 minutes après l'administration de l'insuline. L'acquisition TEP cardiaque synchronisée au rythme cardiaque est corrigée pour l'atténuation par TDM faible dose à débuté à 71 min PV. Une première glycémie postprandiale étant mesurée à 3,4 mmol/L (patient asymptomatique), des glycémies de contrôle ont donc été obtenues subséquentement, avec une mesure à 5,9 mmol/L à 3 heures après l'administration d'insuline et à 1 heure post prandial. Le patient a reçu comprimé par la suite.

Critères et filtres
 Résultat Dernière année
 Affichage Catégorie Tri Date

Vue 1
 Vue 2
 Vue 3
 Profils de laboratoire (18)
 Résultats d'imagerie (21)
 2017/02/06 KO, DX, TC PANOREX BACTERIE, Eric
 2016/12/30 KO, DX, SR PANOREX BACTERIE, Eric
 2016/01/29 KO, RF, SR SQ 'F' ARTHROGRAPHIE ÉPAUL
 2016/01/28 KO, NM, SC, SR SQ 'F' Bone Scan BACTE
 2016/01/27 KO, MR, PS, SR SQ 'F' IRM BASSIN HANCI
 2016/01/26 KO, CR, SR SQ 'F' Âge osseux (main + poi
 2016/01/26 SR, PX TC 'F' PANOREX BACTERIE, Eric
 2016/01/26 RF, SR SQ 'M' ARTHROGRAPHIE ÉPAULE

Résultat d'imagerie (PANOREX)

Examen
 Lieu de l'examen CHUM
 Téléphone (514) 890-8000
 Prescrit par BACTERIE, Eric
 No. permis d'exercice 726250
 Date de l'examen 2017/02/06 13:30
 Statut Complété
 Modalité KO, DX
 Région anatomique Tête et cou

Consulter images
 Consulter requête
 Imprimer rapport
 Historique rapports

Rapport
 Date du rapport
 Interprété par
 No. permis d'exercice
 Statut du rapport

Si vous sélectionnez un résultat d'imagerie à partir de la zone de sélection du Visualiseur (à gauche), le détail du résultat est présenté dans la zone d’affichage du Visualiseur (à droite).

Vous pouvez aussi :

- (4) Consulter les images
- (5) Imprimer le rapport
- (6) Vérifier la requête
- (7) Consulter l’historique des rapports

Note : Si un bouton est grisé, cela signifie que cet élément n'est pas disponible pour cet examen.

Documents cliniques

Critères et filtres
 Résultat Dernière année
 Affichage Catégorie Tri Date

Vue 1
 Vue 2
 Vue 3
 Profils de laboratoire (18)
 Résultats d'imagerie (21)
 2017/02/06 KO, DX TC 'C' PANOREX BACTERIE, Eric
 2016/12/30 KO, DX, SR TC 'P' PANOREX BACTERIE, Eric
 2016/01/29 KO, RF, SR SQ 'F' ARTHROGRAPHIE ÉPAUL
 2016/01/28 KO, NM, SC, SR SQ 'F' Bone Scan BACTE
 2016/01/27 KO, MR, PS, SR SQ 'F' IRM BASSIN HANCI
 2016/01/26 KO, CR, SR SQ 'F' Âge osseux (main + poi
 2016/01/26 SR, PX TC 'F' PANOREX BACTERIE, Eric
 2016/01/26 RF, SR SQ 'M' ARTHROGRAPHIE ÉPAULE
 2016/01/26 NM, EN 'C' CAPT-SCINTI THYR TC99M I11
 2016/01/26 NM, SR HP 'F' RECHERCHE D'OSTÉOMYÉ
 2016/01/26 NM, SR EN 'M' SCINTI DE LA THYROÏDE /
 2016/01/26 NM, OT SQ 'C' Bone Scan BACTERIE, Eric

Résultat d'imagerie (SCINTI DE LA THYROÏDE AU TC-99M OU I-123)

Examen
 Lieu de l'examen Pavillon centre hospitalier de l'Université Laval
 Téléphone (418) 656-4141
 Prescrit par BACTERIE, Eric
 No. permis d'exercice 726250
 Date de l'examen 2016/01/26 12:00
 Statut Modifié
 Modalité NM, SR
 Région anatomique Endocrinien

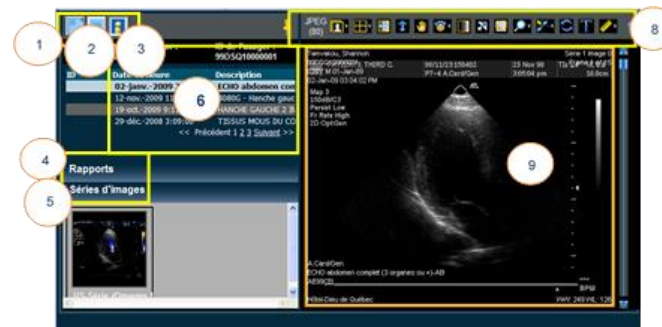Consulter images
 Vérifier requête
 Imprimer rapport
 Historique rapports (2)

Rapport d'imagerie
 Un rapport de radiologie

Rapport
 Date du rapport 2016/02/04 11:50
 Interprété par BABINEAU, Marie
 No. permis d'exercice 726185
 Statut du rapport Modifié

VISUALISATION DES IMAGES

- 1) Visualiser la **requête**
- 2) Visualiser les **rapports**
- 3) Visualiser les **images**
- 4) Afficher les rapports dans la zone **Séries d'images**
- 5) Afficher les images dans la zone **Séries d'images** (vue initiale)
- 6) Liste des **examens**
- 8) Barre d'outils (zone de contrôle de visualisation des images)
- 9) Zone d'affichage des images



BARRE D'OUTILS – DÉTAILS

	Type de visualisation (subdivise la zone d'affichage afin de comparer les images)		Afficher ou masquer la ligne de référence
	Type de visualisation (détails) Sélectionne la disposition et le nombre d'images		Loupe (2x, 3x, 4x)
	Ajuster l'affichage		Retourner l'image horizontalement ou verticalement
	Agrandir l'image		Réinitialiser
	Déplacer		Afficher ou masquer le texte sur l'image
	Pivoter		Règles (angle, ligne, etc.)
	Ajustement automatique des paramètres de la fenêtre d'affichage		Séries d'images précédentes
	Inverser le contraste de l'image		Séries d'images suivantes

CODES DE REGROUPEMENT

AB Abdomen	GO Gynéco-obstétrique
AN Angiographie	HE Hémodynamie
AU Autre	HP Hématopoïétique
CA Cardiovasculaire	SE Sein
CO Colonnes	SQ Squelettique
DI Digestif	TC Tête et cou
EI Extrémités inférieures	TH Thorax
EN Endocrinien	TP Tomographie par émission de positons
ES Extrémités supérieures	

CODES DE MODALITÉS

CR Radiographie par ordinateur	PX Radiographie panoramique
CT Tomodensitométrie	RF Fluoroscopie
DX Radiographie numérisée	SC Capture secondaire
MG Mammographie	SR Document structuré
US Échographie	PT Tomographie par émission de positons
MR Résonance magnétique	XA Angiographie
NM Médecine nucléaire	